·论著·

本文亮点：

证实在双层缝合法中，内线缝合是影响切口愈合效果的主要因素，是否行外线缝合对切口愈合、瘢痕形成及瘢痕外形无明显影响。

Highlights:

It was proved that in the double-layer suture technique, inner suture was the primary factor affecting wound healing, while whether to apply outer suture or not had no significant impact on incision healing, scar formation, or scar appearance.

外线不缝合对皮肤切口愈合的影响的前瞻性自身对照临床试验

陈宗安　杨雅婷　王文波　夏玲玲　刘伟　高振　武晓莉

上海交通大学医学院附属第九人民医院整复外科，上海　200011

通信作者：武晓莉，Email：wuxiaoli528@126.com

【摘要】　**目的**　比较内线缝合后是否行外线缝合对皮肤切口愈合的影响。　**方法**　该研究为前瞻性自身对照临床试验。2020年11月—2021年9月，上海交通大学医学院附属第九人民医院收治49例符合入选标准的行皮肤切除手术的患者，其中女39例、男10例，年龄18~55岁。手术部位包括上肢（17例）、下肢（2例）、肩部（3例）、颈部（8例）、腹部（8例）、胸部（10例）、背部（1例）。将每例患者的手术切口采用随机序列法等分为外线缝合段（行内线+外线缝合）和外线不缝合段（仅行内线缝合）。术后拆线当日与术后第1个月随访时，观察切口裂开情况。术后第12个月随访时，观察切口瘢痕增生情况并计算切口瘢痕增生率。术后第6、12个月随访时，测量切口瘢痕宽度。术后第1、6、12个月随访时，采用温哥华瘢痕量表（VSS）从颜色、厚度、血管化、柔韧度方面进行切口瘢痕情况评分，并计算总分。术后第1、12个月随访时VSS评分对应的患者数分别为41、46例，其余指标对应的患者数均为49例。　**结果**　术后拆线当日、术后第1个月随访时，所有患者外线缝合段与外线不缝合段手术切口均无裂开情况。术后第12个月随访时，外线缝合段切口瘢痕增生率为2.04%（1/49），与外线不缝合段的4.08%（2/49）无明显差异（P>0.05）。术后第6、12个月随访时，患者外线不缝合段切口瘢痕宽度分别为1.48（1.01，1.91）、1.41（1.13，1.93）mm，与外线缝合段的1.38（1.00，1.94）、1.45（1.17，1.84）mm均无明显差异（Z值分别为191.00、152.00，P>0.05）。术后第1、6、12个月随访时，患者外线缝合段与外线不缝合段切口瘢痕VSS中颜色、厚度、血管化、柔韧度评分及总分均无明显差异（P>0.05）。　**结论**　皮肤切口经减张并精细内线缝合后，外线缝合与否对切口愈合及术后瘢痕外观无显著影响。

【关键词】　伤口缝合技术；　瘢痕；　预后；　外线缝合

基金项目：上海交通大学医学院附属第九人民医院临床研究助推计划项目（JYLJ202212）

临床试验注册：中国临床试验注册中心，注册号为ChiCTR2000040249

DOI：10.3760/cma.j.cn501225-20240206-00051

本文引用格式：陈宗安，杨雅婷，王文波，等. 外线不缝合对皮肤切口愈合的影响的前瞻性自身对照临床试验[J]. 中华烧伤与创面修复杂志，2024，40(12)：1-7. DOI：10.3760/cma.j.cn501225-20240206-00051.

Chen Zongan,Yang Yating,Wang Wenbo,et al.Prospective self-controlled clinical trial on the effects of without outer suture on skin incision healing[J].Chin J Burns Wounds,2024,40(12):1-7.DOI: 10.3760/cma.j.cn501225-20240206-00051.

Prospective self-controlled clinical trial on the effects of without outer suture on skin incision healing

Chen Zongan, Yang Yating, Wang Wenbo, Xia Lingling, Liu Wei, Gao Zhen, Wu Xiaoli
Department of Plastic and Reconstructive Surgery, Shanghai Ninth People's Hospital, Shanghai Jiao Tong University School of Medicine, Shanghai 200011, China
Corresponding author: Wu Xiaoli, Email: wuxiaoli528@126.com

【**Abstract**】 **Objective** To compare the impact of whether to apply the outer suture after inner suture on skin incision healing. **Methods** This study was a prospective self-controlled clinical trial. From November 2020 to September 2021, 49 patients who underwent skin resection surgery and met the inclusion criteria were admitted to Shanghai Ninth People's Hospital of Shanghai Jiao Tong University School of Medicine, including 39 females and 10 males, aged 18 to 55 years. The surgical sites included the upper limbs (17 cases), lower limbs (2 cases), shoulders (3 cases), neck (8 cases), abdomen (8 cases), chest (10 cases), and back (1 case). Each patient's surgical incision was divided equally into the outer suture segment (with inner suture and outer suture) and the outer sutureless segment (only with inner suture) using the random sequence method. On the day of suture removal and at the 1st month of follow-up after surgery, the incision dehiscence was observed. At the 12th month of follow-up after surgery, the scar hyperplasia was observed and the scar hyperplasia rate was calculated. At the 6th and 12th months of follow-up after surgery, the scar width of incision was measured. At the 1st, 6th, and 12th months of follow-up after surgery, the Vancouver Scar Scale (VSS) was used to assess scar condition of the incision in terms of color, thickness, vascularization, and pliability, and the total score was calculated. The number of patients corresponding to the VSS score in the 1st and 12th months of follow-up after surgery was 41 and 46, respectively, while the number of patients corresponding to other indicators was 49. **Results** On the day of suture removal and at the 1st month of follow-up after surgery, no dehiscence was observed in either the outer suture segment or outer sutureless segment of any patient's surgical incision. At the 12th month of follow-up after surgery, the scar hyperplasia rate in the outer suture segment was 2.04% (1/49), which was not significantly different from 4.08% (2/49) in the outer sutureless segment (P>0.05). At the 6th and 12th months of follow-up after surgery, the scar widths in the outer sutureless segment of incision were 1.48 (1.01, 1.91) and 1.41 (1.13, 1.93) mm, respectively, which were not significantly different from 1.38 (1.00, 1.94) mm and 1.45 (1.17, 1.84) mm in the outer sutureless segment (P>0.05). At the 1st, 6th, and 12th months of follow-up after surgery, there were no statistically significant differences either in scores of scar color, thickness, vascularization, pliability, or in the total score of scar of the incision between the outer suture segment and the outer sutureless segment (P>0.05). **Conclusions** After tension reduction and fine inner suture of skin incisions, outer suture has no significant effect on incision healing or postoperative scar appearance.

【**Key words**】 Wound closure techniques; Cicatrix; Prognosis; Outer suture

Fund program: Clinical Research Boosting Project of the Ninth People's Hospital of Shanghai Jiao Tong University School of Medicine (JYLJ202212)

Clinical trial registration: this study was registered at the Chinese Clinical Trial Registry, with the number of ChiCTR2000040249

缝合技术的选择对外科切口的愈合效果至关重要[1]。内线缝合又叫皮下缝合，通常采用可吸收缝线从对侧切缘的皮下浅筋膜层进针[2-3]，勾挂部分真皮后从切缘真皮下出针；另一侧则是从切缘真皮下进针，勾挂部分真皮后从皮下浅筋膜层出针，打结于皮下浅筋膜深层。内线缝合是对真皮层的缝合，具有皮肤对合好、表皮张力小、瘢痕增生风险小的优点[4-9]。外线缝合也叫皮外缝合，主要是对表皮层的缝合，临床最常使用的是间断缝合法，被认为能够避免表皮内卷[10]，精确吻合两侧切缘，改善切口愈合后的外观[4,11-12]。因此，内线加外线的双层缝合法是外科手术中最常用的皮肤切口闭合方法[14]，也被认为是全层皮肤切口的外科常规处理方法[11,15]。然而，2014年有研究者回顾既往文献后提出，对于躯干及四肢的皮肤切口，单纯使用内线缝合后的愈合外观要优于单纯使用外线缝合[16]。另一项于2017年发表的针对面部手术切口的临床研究同样表明，内线缝合与外线缝合切口愈合后在外形美观性上表现相似[17]。同时，外线缝合本身具有明显的不足，如手术缝针在贯穿皮肤的时候会在表皮留下额外的创口，而留置其中的缝线则作为一种异物会阻碍针脚处皮肤的愈合直至拆线[18]，会不

可避免地在原切口两侧产生“车轨样”缝线瘢痕，甚至病理性瘢痕[19-21]。此外，外线缝合还可能把附着在表皮的细菌及上皮组织带入皮肤深层，引起感染和炎症[22]，刺激瘢痕增生[23-24]。针对内线精细缝合后是否还有必要采用外线缝合来闭合切口仍存在争议[25]，本研究比较单纯内线精细缝合和内线精细缝合结合外线缝合对皮肤切口愈合效果的短期和长期影响。

1　对象与方法

1.1　伦理审批

本前瞻性自身对照临床试验经上海交通大学医学院附属第九人民医院伦理委员会审批通过（批号：SH9H-2020-T243-2），所有患者均签署了知情同意书。

1.2　入选标准

纳入标准：（1）年龄 18~60 岁；（2）进行Ⅰ期皮肤外科手术，计划进行内线缝合的患者；（3）手术切除皮肤最大宽度≤2 cm；（4）手术切口长度≥4 cm。排除标准：（1）患有严重皮肤疾病，如银屑病、硬皮病等；（2）患有临床表现明显或者不稳定的系统性疾病；（3）手术区域为关节附近等可能造成缝合段不同位置张力存在明显差异的部位。

1.3　样本量估算及临床资料

本研究样本量的确定参考既往同类型研究[26-27]，设定入组患者数为 50 例，实际入组 49 例。入组患者为在 2020 年 11 月—2021 年 9 月于上海交通大学医学院附属第九人民医院整复外科就诊的患者，其中女 39 例（79.6%）、男 10 例（20.4%），年龄 18~55 岁，平均体重指数 21.5 kg/m^2，手术切口长度 4.2~24.2 cm。手术部位包括下肢［2 例（4.1%）］、上肢［17 例（34.7%）］、肩部［3 例（6.1%）］、胸部［10 例（20.4%）］、颈部［8 例（16.3%）］、腹部［8 例（16.3%）］、背部［1 例（2.0%）］。

1.4　分组与手术方法

患者入组后，手术医师将预设计的手术切口左半段（横向）或上半段（纵向）标记为 A 段，将另一段手术切口标记为 B 段。在研究开始前，由 1 名不参与研究对象招募、分组、随访和数据分析的医师通过随机网站（https://www.random.org/）产生随机序列，并录入临床试验管理系统，序列号为奇数对应位次患者 A 段切口是外线缝合段，偶数则 B 段是外线缝合段；同一例患者另一段切口则为外线不缝合段。

在皮肤切除手术过程中，统一采取皮肤梭形切除方法[28]，切口深至脂肪层，并在脂肪层和筋膜层之间进行分离。内线缝合时，均采用 5-0 可吸收缝线（美国爱惜康公司）行皮下间断缝合，以充分关闭无效腔，具体方式为远位减张缝合[29]，针距为 0.5~1.0 cm。内线缝合结束后，由前述医师根据随机结果告知手术医师该患者外线缝合段是 A 段还是 B 段，然后对外线缝合段切口采用 6-0 不可吸收缝线（美国爱惜康公司）行表皮间断缝合，外线不缝合段切口则不进行其他处理。所有患者的手术及缝合操作均由相同医师团队完成。手术结束后，2 段切口均采用术后标准护理[30]，根据手术部位决定拆线时间（术后第 5~7 天），并在随访期间进行相同的抗瘢痕治疗。

1.5　评价指标

本研究的主要指标为切口裂开情况，次要指标为切口瘢痕增生率、瘢痕宽度和温哥华瘢痕量表（Vancouver scar scale，VSS）评分[31]。

1.5.1　切口裂开情况　术后拆线当日与术后第 1 个月随访时，拍摄切口瘢痕照片，由 2 名未参与手术的整形外科医师分别独立判断切口是否裂开，结果不一致时由另 1 名未参与手术的整形外科医师判断（由相同医师进行后续指标判断）。

1.5.2　切口瘢痕增生率　术后第 12 个月随访时，拍摄切口瘢痕照片，判断切口瘢痕是否存在增生并计算切口瘢痕增生率。切口瘢痕增生率=切口瘢痕增生例数÷总例数×100%。

1.5.3　切口瘢痕宽度　术后第 6、12 个月随访时，拍摄带标准尺的切口瘢痕照片，每段切口瘢痕任意选择两侧对称的 5 组检测点，使用 Image J 1.53c 图像分析软件（美国国立卫生研究院）计算切口瘢痕宽度，结果取平均值。

1.5.4　切口瘢痕 VSS 评分　术后第 1、6、12 个月随访时，采用 VSS 从颜色、厚度、血管化、柔韧度 4 个方面进行切口瘢痕情况评分，并计算总分。VSS 评分需现场评估，由于新型冠状病毒肺炎疫情，术后第 1、6、12 个月，实际到院随访患者数分别为 41、49、46 例。

1.6　统计学处理

采用 SPSS 22.0 统计软件对数据进行处理。计量资料数据均不符合正态分布，以 $M(Q_1, Q_3)$ 表示，

组间比较采用Wilcoxon符号秩和检验。计数资料数据以频数(百分比)表示,组间比较采用McNemar检验。$P<0.05$为差异有统计学意义。

2　结果

2.1　切口裂开情况

术后拆线当日、术后第1个月随访时,所有患者外线缝合段与外线不缝合段手术切口均无裂开。

2.2　切口瘢痕增生率

术后第12个月随访时,1例患者外线缝合段和外线不缝合段切口均出现瘢痕增生,1例患者仅外线不缝合段切口出现瘢痕增生。外线缝合段切口瘢痕增生率为2.04%(1/49),与外线不缝合段的4.08%(2/49)无明显差异($P>0.999$)。

2.3　切口瘢痕宽度

术后第6、12个月随访时,患者外线不缝合段切口瘢痕宽度分别为1.48(1.01,1.91)、1.41(1.13,1.93)mm,与外线缝合段的1.38(1.00,1.94)、1.45(1.17,1.84)mm均无明显差异(Z值分别为191.00、152.00,P值分别为0.347、0.411)。

2.4　切口瘢痕VSS评分

术后第1、6、12个月随访时,患者外线缝合段与外线不缝合段切口瘢痕颜色、厚度、血管化、柔韧度评分及总分均无明显差异($P>0.05$),见表1。

2.5　典型病例

男,22岁,体重指数22.4 kg/m^2,右肩部外伤后瘢痕(横向)形成2年余就诊,原瘢痕大小4.5 cm×1.5 cm。术前标记梭形切除区域,将预设计的手术切口左半段标记为A段、右半段标记为B段,切除瘢痕皮肤后对全段切口用5-0可吸收缝线行内线缝合。内线缝合结束后,手术医师被告知该患者A段为外线缝合段,继而对A段用6-0不可吸收缝线行表皮间断缝合;B段不进行其他处理。手术结束后对2段切口采用术后标准护理。术后第5天拆线,拆线当日、术后第1个月随访时,2段切口均无裂开、感染等。术后第1、6、12个月随访时,2段切口均未观察到瘢痕增生。其中,术后第6个月随访时,A、B段切口瘢痕的平均宽度分别为2.20、1.60 mm;术后第12个月随访时,A、B段切口瘢痕的平均宽度分别为1.90、2.30 mm。术后第1、6个月随访时,A段切口瘢痕VSS总分分别为8、3、1分,B段切口瘢痕VSS总分分别为8、2、2分。患者对2段瘢痕修复效果均表示满意。见图1。

3　讨论

本研究结果显示,对于经过减张缝合后的无张力手术切口,皮下内线精细缝合后有无外线缝合对皮肤切口的近期影响(切口裂开情况)和远期影响(瘢痕情况)相似,说明省去外线缝合对切口愈合没有明显影响。

表1　皮肤切除术后各时间点外线缝合段与外线不缝合段切口瘢痕VSS评分比较[分,$M(Q_1,Q_3)$]

Table 1　Comparison of VSS scores between incision scars of the outer suture segement and the outer sutureless segement at various time points after skin resection surgery

切口分段与时间点	例数	颜色	厚度	血管化	柔韧度	总分
外线缝合段						
第1个月	41	2.0(1.5,3.0)	1.0(0.5,2.0)	1.0(1.0,1.0)	1.0(1.0,2.0)	6.0(3.5,7.0)
第6个月	49	2.0(2.0,3.0)	0.0(0.0,0.0)	1.0(0.0,1.0)	0.0(0.0,0.0)	3.0(1.0,3.0)
第12个月	46	2.0(1.0,2.0)	0.0(0.0,0.0)	0.0(0.0,0.0)	0.0(0.0,0.0)	1.0(1.0,2.0)
外线不缝合段						
第1个月	41	2.0(1.0,3.0)	1.0(1.0,2.0)	1.0(1.0,1.0)	1.0(1.0,2.0)	6.0(3.5,7.0)
第6个月	49	2.0(2.0,3.0)	0.0(0.0,0.0)	1.0(0.0,1.0)	0.0(0.0,0.0)	2.0(1.0,3.0)
第12个月	46	1.0(1.0,2.0)	0.0(0.0,0.0)	0.0(0.0,0.0)	0.0(0.0,0.0)	1.0(1.0,2.0)
Z_1值		−6.00	−3.00	0.00	−2.00	−21.00
P_1值		0.250	>0.999	>0.999	>0.999	0.363
Z_2值		−22.00	3.00	12.00	1.00	−18.00
P_2值		0.172	0.750	0.562	>0.999	0.678
Z_3值		13.00	1.00	14.00	1.00	31.00
P_3值		0.774	>0.999	0.359	>0.999	0.323

注:外线缝合段切口行内线缝合+外线缝合,外线不缝合段切口仅行内线缝合;VSS为温哥华瘢痕量表;Z_1值、P_1值,Z_2值、P_2值,Z_3值、P_3值分别为术后第1、6、12个月2段切口瘢痕各方面评分比较所得

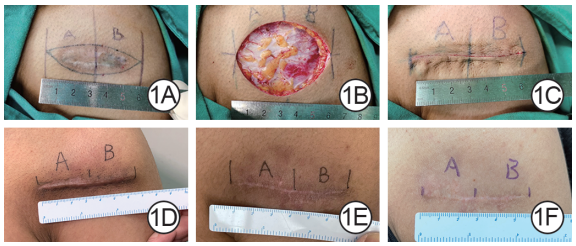

注：外线缝合段切口行内线缝合+外线缝合，外线不缝合段切口仅行内线缝合

图1　手术切除患者右肩部瘢痕后切口采用内线缝合后行外线缝合或不缝合的愈合效果。1A.术前标记瘢痕梭形切除区域及预设计手术切口分段和标记；1B.术中瘢痕切除后；1C.根据随机结果，内线缝合后对A段切口行外线缝合，对B段切口不行其他处理；1D、1E、1F.分别为术后第1、6、12个月，A、B段切口瘢痕宽度和颜色均未见明显差异

Figure 1　The healing effects of the incision using inner suture followed by outer suture or not after surgical excision of the scar on the right shoulder of a patient

随着经济水平的提高，患者对外科手术切口愈合后的外观有更高的要求。减张缝合是一种广泛应用于美容缝合的内线缝合技法[32-33]，能够在关闭无效腔的同时强有力地对合真皮组织，有效降低切缘张力[34]，减少瘢痕增生风险[35]。随着皮下内线缝合技法和减张技术的成熟[3,29,36-38]，外线缝合对皮肤切口的吻合作用逐渐弱化，在临床实践中传统外线缝合的技法细节也在不断地受到质疑。

有研究者在2019—2021年分别针对双层缝合法中外线缝合的针脚间距（2 mm或5 mm）[12]、缝线选择（5-0或6-0）[27]以及针脚到创缘的距离（2 mm或5 mm）[40]发表了一系列随机对照试验研究。结果显示，改变外线缝合的针脚间距、缝线粗细、针脚到创缘的距离，对最终切口愈合效果均无明显影响。

另一项发表于2019年的临床研究显示，在内线缝合后将外线缝合中的针脚间距从5 mm延长至10 mm对切口的短期并发症（切口裂开、切口瘢痕增生）发生率和远期外观同样没有明显影响[41]。甚至在术后3个月复查时，医师和患者均表示缩短针脚间距缝合后的切口更加美观[42]。考虑到延长针脚间距能够减少对表皮造成的额外创伤，节约缝合材料和缝合时间，因此研究人员建议在临床操作中减少外线缝合次数，延长外线缝合时针脚间距[42]。而本研究结果显示，外线缝合段与外线不缝合段切口瘢痕的颜色、厚度、血管化、柔韧度评分及总分均无明显差异，证明在双层缝合法中，外线缝合对于切口外观的影响并没有达到传统观念的预期，并非缝合切口的必要操作。

此外，外用减张装置的应用和普及进一步降低了对外线缝合的依赖[43-44]。研究表明，在充分进行内线缝合的皮肤切口上采用传统外线缝合或采用减张胶布在切口瘢痕的远期预后上是等效的[45]，从侧面证实了内线缝合是影响切口愈合效果的主要因素。而鱼骨线的应用则在原有内线缝合技法进步的基础上让单纯内线缝合的抗张能力有了质的提升[46-48]，进一步放大了内线缝合的优点。

综上，皮下内线精细缝合后有无外线缝合对皮肤切口愈合效果的短期影响（切口裂开）和长期影响（瘢痕外观）相似。省去外线缝合具有一系列潜在优势：对于医师，能够节约手术操作时间[45,49-50]，降低术中感染风险[51-52]；对于患者，则能够减少缝线瘢痕的形成，减少耗材费用，避免拆线的烦恼[42]，可作为皮肤创面外科美容缝合的常规操作。需要注意的是，由于无外线缝合段切口理论上存在裂开的可能[53]，对受试者存在潜在安全风险。本研究中样本量有限，未来还需要扩大临床试验规模，通过进行等效性分析以进一步明确2种缝合策略对改善切口瘢痕预后的效果是否存在差异。此外，考虑到希望本研究的结论能够更具有普适性，本研究未限定皮肤外科手术部位，仅回避了关节附近等可能造成外线缝合段和外线不缝合段张力存在明显差异的部位[54-55]。但受限于样本量，本研究未能据此进行分层分析，未来拟开展大规模回顾性研究和临床试验进行补充。

利益冲突　所有作者均声明不存在利益冲突

作者贡献声明　陈宗安：试验设计、论文撰写与修改；杨雅婷：数据整理、论文撰写；王文波、夏玲玲：术后随访、数据收集；刘伟：研究指导；高振：论文修改、手术实施；武晓莉：经费支持、手术实施

参考文献

[1] Byrne M, Aly A. The surgical suture[J]. Aesthet Surg J, 2019, 39(Suppl_2):S67-72. DOI:10.1093/asj/sjz036.

[2] Li Y, Meng Q, Chen S, et al. Advances, challenges, and prospects for surgical suture materials[J]. Acta Biomater, 2023, 168:78-112. DOI:10.1016/j.actbio.2023.07.041.

[3] Zhang Y, Lei Z, Lin B, et al. Split-level folding, step-type tension-relieving suture technique, and the evaluation on scar minimization[J]. J Cosmet Dermatol, 2024, 23(6): 2199-2208. DOI:10.1111/jocd.16236.

[4] 贾珊珊，王晓川，焦亚，等. 皮肤伤口缝合技术及其临床应用研究进展[J]. 中华烧伤杂志，2021，37(11)：1099-1104. DOI:10.3760/cma.j.cn501120-20200701-00334.

[5] 夏炜，舒茂国，潘勇. 伤口关闭方法和材料与瘢痕形成的相关研究[C]//中华医学会整形外科学分会，解放军整形外科学专业委员会，中国中西医结合学会医学美容专业委员会. 中华医学会整形外科学分会第十一次全国会议、中国人民

解放军整形外科学专业委员会学术交流会、中国中西医结合学会医学美容专业委员会全国会议论文集,乌鲁木齐,2011:87-88.

[6] Ogawa R, Akita S, Akaishi S, et al. Diagnosis and treatment of keloids and hypertrophic scars-Japan Scar Workshop Consensus Document 2018[J/OL]. Burns Trauma, 2019, 7: 39[2024-02-06]. https://pubmed. ncbi. nlm. nih. gov/31890718/. DOI: 10.1186/s41038-019-0175-y.

[7] Zhang W, Xie J, Zeng A. The origin and development of interrupted subcuticular suture: an important technique for achieving optimum wound closure[J]. Dermatol Surg, 2022, 48(6): 619-624. DOI: 10.1097/DSS. 0000000000003437.

[8] Fernandes MG, da Silva LP, Cerqueira MT, et al. Mechanomodulatory biomaterials prospects in scar prevention and treatment[J]. Acta Biomater, 2022, 150: 22-33.DOI:10.1016/j.actbio.2022.07.042.

[9] 孟繁君,王莉,王强,等.皮下埋没横向褥式缝合对减轻张力性切口瘢痕的临床效果观察[J].组织工程与重建外科杂志,2023,19(3):236-241.DOI:10.3969/j.issn.1673-0364.2023.03.004.

[10] Ashraf I, Butt E, Veitch D, et al. Dermatological surgery: an update on suture materials and techniques. Part 1[J]. Clin Exp Dermatol, 2021, 46(8): 1400-1410. DOI: 10.1111/ced.14770.

[11] Moy RL, Waldman B, Hein DW. A review of sutures and suturing techniques[J]. J Dermatol Surg Oncol, 1992, 18(9): 785-795.DOI:10.1111/j.1524-4725.1992.tb03036.x.

[12] Sklar LR, Pourang A, Armstrong AW, et al. Comparison of running cutaneous suture spacing during linear wound closures and the effect on wound cosmesis of the face and neck: a randomized clinical trial[J]. JAMA Dermatol, 2019, 155(3):321-326.DOI:10.1001/jamadermatol.2018.5057.

[13] 柴琳琳,汤绪文,李曾显,等.LBD减张缝合技术在瘢痕切除术中的应用探讨[J].中国美容医学,2019,28(8):16-19.

[14] Butt E, Ashraf I, Veitch D, et al. Dermatological surgery: an update on suture materials and techniques. Part 2[J]. Clin Exp Dermatol, 2021, 46(8): 1411-1419. DOI: 10.1111/ced.14812.

[15] Adams B, Levy R, Rademaker AE, et al. Frequency of use of suturing and repair techniques preferred by dermatologic surgeons[J]. Dermatol Surg, 2006, 32(5): 682-689. DOI: 10.1111/j.1524-4725.2006.32141.x.

[16] Shin TM, Bordeaux JS. How suture technique affects the cosmetic outcome of cutaneous repairs[J]. J Drugs Dermatol,2014,13(8):967-969.

[17] Liu X, Nelemans PJ, Frenk LDS, et al. Aesthetic outcome and complications of simple interrupted versus running subcuticular sutures in facial surgery: a randomized controlled trial[J].J Am Acad Dermatol,2017,77(5):911-919. DOI:10.1016/j.jaad.2017.04.1128.

[18] Singer AJ, Clark RA. Cutaneous wound healing[J]. N Engl J Med, 1999, 341(10): 738-746. DOI: 10.1056/NEJM199909023411006.

[19] Lin RL, Wu EM, Hale EK. Use of a buried intradermal (subcutaneous) running suture for superficial repair to optimize cosmetic outcome[J]. J Drugs Dermatol, 2019, 18(5):481-482.

[20] Son D, Harijan A. Overview of surgical scar prevention and management[J]. J Korean Med Sci,2014,29(6):751-757.DOI: 10.3346/jkms.2014.29.6.751.

[21] Kim B, Sgarioto M, Hewitt D, et al. Scar outcomes in dermatological surgery[J].Australas J Dermatol,2018,59(1): 48-51.DOI:10.1111/ajd.12570.

[22] Kouzu K, Kabata D, Shinkawa H, et al. Association between skin suture devices and incidence of incisional surgical site infection after gastrointestinal surgery: systematic review and network meta-analysis[J]. J Hosp Infect, 2024, 150: 134-144.DOI:10.1016/j.jhin.2024.04.029.

[23] Zarei F, Ahmadinejad M. Comparison of wound infection in uncomplicated acute appendicitis by subcuticular suture and interrupted suture[J]. Infect Disord Drug Targets, 2021, 21(6): e270421190327. DOI: 10.2174/1871526521666210114160130.

[24] Ogawa R. The most current algorithms for the treatment and prevention of hypertrophic scars and keloids: a 2020 update of the algorithms published 10 years ago[J]. Plast Reconstr Surg, 2022, 149(1): 79e-94e. DOI: 10.1097/PRS.0000000000008667.

[25] Verberkt C, Stegwee SI, Van der Voet LF, et al. Single-layer vs double-layer uterine closure during cesarean delivery: 3-year follow-up of a randomized controlled trial (2Close study)[J].Am J Obstet Gynecol,2024,231(3):346.e1-346.e11. DOI:10.1016/j.ajog.2023.12.032.

[26] Joo JS, Zhuang AR, Tchanque-Fossuo C, et al. Dermal suture only versus layered closure: a randomized, split wound comparative effectiveness trial[J]. J Am Acad Dermatol, 2019,81(6):1346-1352.DOI:10.1016/j.jaad.2019.08.040.

[27] Pourang A, Crispin MK, Clark AK, et al. Use of 5-0 fast absorbing gut versus 6-0 fast absorbing gut during cutaneous wound closure on the head and neck: a randomized evaluator-blinded split-wound comparative effectiveness trial[J]. J Am Acad Dermatol, 2019, 81(1): 213-218.DOI:10.1016/j.jaad.2019.02.037.

[28] Zuber TJ. Fusiform excision[J]. Am Fam Physician, 2003, 67(7):1539-1544, 1547-1548, 1550.

[29] Wang YF, Yang YT, Chen ZA, et al. The running barbed tension-offloading suture: an updated technique update on tension wound closure[J]. Asian J Surg, 2023, 46(9): 3773-3776.DOI:10.1016/j.asjsur.2023.05.114.

[30] Sinha S. Management of post-surgical wounds in general practice[J]. Aust J Gen Pract, 2019, 48(9): 596-599. DOI: 10.31128/AJGP-04-19-4921.

[31] Baryza MJ, Baryza GA. The Vancouver scar scale: an administration tool and its interrater reliability[J]. J Burn Care Rehabil, 1995, 16(5): 535-538. DOI: 10.1097/00004630-199509000-00013.

[32] Wang D, Ding J, Jiang Y, et al. Continuous tension reduction technique in facial scar management: a comparison of W-plasty and straight-line closure on aesthetic effects in Asian patients[J]. Int Wound J, 2022, 19(5): 1064-1070. DOI: 10.1111/iwj.13702.

[33] Hsu YL, Hsieh CE, Lin PY, et al. Postoperative incision scars and cosmetic satisfaction of living liver donors[J]. Medicine (Baltimore), 2021, 100(23): e26187. DOI: 10.1097/MD.0000000000026187.

[34] Hwang K, Kim HJ, Kim KY, et al. Skin tension related to tension reduction sutures[J]. J Craniofac Surg, 2015, 26(1): e48-50.DOI:10.1097/SCS.0000000000001311.

[35] Chen J, Mo Y, Chen Y, et al. Application and effect of tension-reducing suture in surgical treatment of hypertrophic scar[J]. BMC Surg, 2024, 24(1): 119. DOI:

10.1186/s12893-024-02390-7.

[36] 刘宗辉,舒茂国,刘翔宇,等.改良垂直埋没褥式缝合在乳房切口中的应用效果观察[J].中国美容医学,2019,28(4):120-124.

[37] Meng F, Andrea S, Cheng S, et al. Modified subcutaneous buried horizontal mattress suture compared with vertical buried mattress suture[J]. Ann Plast Surg, 2017, 79(2): 197-202.DOI:10.1097/SAP.0000000000001043.

[38] Chen J, Mo Y, Chen Y, et al. Application and effect of tension-reducing suture in surgical treatment of hypertrophic scar[J]. BMC Surg, 2024, 24(1): 119. DOI: 10.1186/s12893-024-02390-7.

[39] Zhao E, Tarkin IS, Moloney GB, et al. Subcuticular barbed suture and skin glue wound closure decreases reoperation and length of stay in geriatric hip fractures when compared with staples[J]. J Am Acad Orthop Surg Glob Res Rev, 2021, 5(10): e21.00205. DOI: 10.5435/JAAOSGlobal-D-21-00205.

[40] Tang X,Shi W,Qian Y,et al.Effect of suture closure and staple closure on postoperative wound complications in patients undergoing knee replacement surgery: a meta-analysis[J]. Int Wound J,2024,21(1):e14372.DOI:10.1111/iwj.14372.

[41] Weinkle A,Harrington A,Kang A,et al.Aesthetic outcome of simple cuticular suture distance from the wound edge on the closure of linear wounds on the head and neck: a randomized evaluator blinded split-wound comparative effect trial[J].J Am Acad Dermatol,2022,86(4):863-867.DOI: 10.1016/j.jaad.2021.10.036.

[42] Stoecker A, Blattner CM, Howerter S, et al. Effect of simple interrupted suture spacing on aesthetic and functional outcomes of skin closures[J].J Cutan Med Surg,2019,23(6): 580-585.DOI:10.1177/1203475419861077.

[43] 陈立彬,陈亚红,高振,等.皮肤伤口减张器抑制切口瘢痕作用的临床观察[J].组织工程与重建外科杂志,2015(5):316-319. DOI:10.3969/j.issn.1673-0364.2015.05.008.

[44] 赵倩楠,周粤闽,孙朝阳.机械张力对创伤后增生性瘢痕形成的影响研究进展[J].中华烧伤杂志,2021,37(6):586-590. DOI:10.3760/cma.j.cn501120-20200315-00167.

[45] Yang S, Ozog D. Comparison of traditional superficial cutaneous sutures versus adhesive strips in layered dermatologic closures on the back-a prospective, randomized, split-scar study[J]. Dermatol Surg, 2015, 41(11):1257-1263.DOI:10.1097/DSS.0000000000000507.

[46] Min P, Zhang S, Sinaki DG, et al. Using Zhang's supertension-relieving suture technique with slowly-absorbable barbed sutures in the management of pathological scars: a multicenter retrospective study[J/OL]. Burns Trauma, 2023, 11: tkad026[2024-02-06]. https://pubmed. ncbi. nlm. nih. gov/37334139/. DOI: 10.1093/burnst/tkad026.

[47] 陈珺,章一新.章氏超减张缝合在闭合高张力创面中的临床应用效果[J].中华烧伤杂志,2020,36(5):339-345. DOI: 10.3760/cma.j.cn501120-20200314-00163.

[48] Chan VWK, Chan PK, Chiu KY, et al. Does barbed suture lower cost and improve outcome in total knee arthroplasty? A randomized controlled trial[J]. J Arthroplasty, 2017, 32(5): 1474-1477. DOI: 10.1016/j.arth.2016.12.015.

[49] Custis T, Armstrong AW, King TH, et al. Effect of adhesive strips and dermal sutures vs dermal sutures only on wound closure: a randomized clinical trial[J]. JAMA Dermatol, 2015, 151(8): 862-867. DOI: 10.1001/jamadermatol.2015.0174.

[50] Camarda L, Giambartino S, Lauria M, et al. Surgical time for graft preparation using different suture techniques[J]. Muscles Ligaments Tendons, 2016, 6(2): 236-240. DOI: 10.11138/mltj/2016.6.2.236.

[51] Jenkinson RJ,Kiss A,Johnson S,et al.Delayed wound closure increases deep-infection rate associated with lower-grade open fractures: a propensity-matched cohort study[J]. J Bone Joint Surg Am,2014,96(5):380-386.DOI:10.2106/JBJS.L.00545.

[52] Cheng H, Chen BP, Soleas IM, et al. Prolonged operative duration increases risk of surgical site infections: a systematic review[J]. Surg Infect (Larchmt), 2017, 18(6): 722-735. DOI: 10.1089/sur.2017.089.

[53] Tamura M,Furumatsu T,Yokoyama Y,et al.Initial tension at suture fixation affects the suture breakage following medial meniscus posterior root repair: a retrospective cohort study[J].J ISAKOS,2024,9(3):258-263.DOI:10.1016/j.jisako.2024.01.004.

[54] He J, Fang B, Shan S, et al. Mechanical stretch promotes hypertrophic scar formation through mechanically activated cation channel Piezo1[J]. Cell Death Dis, 2021, 12(3):226.DOI:10.1038/s41419-021-03481-6.

[55] Marsidi N, Scheepens KMJ, Goeman JJ, et al. Dynamic characteristics of skin reaction force in different body postures[J]. Sci Rep, 2023, 13(1): 2222. DOI: 10.1038/s41598-023-27489-4.

（收稿日期：2024-02-06）