

· 经验交流 ·

# 注液肿胀法止血在烧伤手术中的应用

吕国忠 顾在秋 朱宇刚 杨敏杰

2002 年 10 月~2003 年 1 月,笔者单位在患者切削痂术中应用注液肿胀法止血,其中创面削痂 15 例、切痂 5 例、供皮区取皮 15 例。手术面积约 1 000~1 200 cm<sup>2</sup>。手术部位:肢体 13 例,头面部 8 例,躯干 14 例。选择同期常规方式削痂 10 例、切痂 10 例、供区取皮 10 例。结果比较,注射肿胀法止血效果满意。现介绍如下。

参照文献[1]配制肿胀液:等渗盐水 1 000 ml + 肾上腺素 2 mg。局部麻醉用 5 g/L 利多卡因(10~25 ml/1% TBSA)。用 16 号长针头及 9 号针头分别在供皮区皮内、皮下及创面焦痂下注入肿胀液,注液部位肿胀隆起,发硬、皮肤略发白。平均注液量 1.0~1.5 ml/cm<sup>2</sup>[2]。注液后,术野清晰,创面基底发白;术中出血量(12.0±5.6)ml/100 cm<sup>2</sup>,较未注液患者出血量(19.0±7.3)ml/100 cm<sup>2</sup>明显减少;注液患者的输血量每 1% TBSA 手术面积 50 ml,较未注液患者的每 1% TBSA 手术面积 75~100 ml 减少 30%~50%;注液患者皮片成活率 >95%,未注液患者皮片成活率为 85%。

讨论 烧伤患者行切削痂术一般在体表进行,其创面有不同程度的炎症充血反应,尤以无法用止血带的头面部及躯

干部出血较多。本研究在手术前注射肿胀液止血,是因注射后能使组织肿胀从而压迫血管,且肾上腺素具有收缩血管的作用。该方法减少了患者术中的出血量,进而降低了患者的输血量。同时由于受皮区出血少,皮片下出血及水肿的发生率降低,因此提高了植皮成活率。但该方法对老年高血压及心、肾功能欠佳的患者应慎用[3]。如果烧伤创面存在明显的感染征象,可在肿胀液配制时添加适量的抗生素,防止创面局部感染的发生或进行性加重。

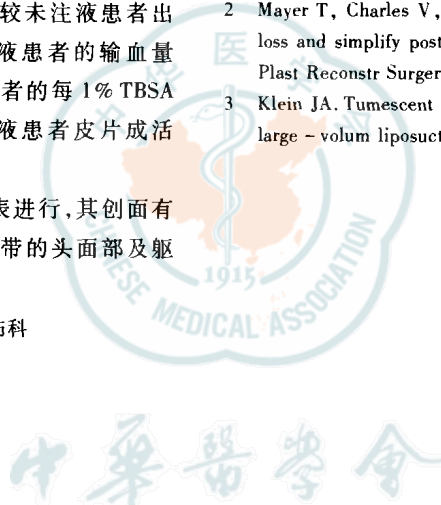
### 参 考 文 献

- 1 Scottl R. Experience with tumescent technique in lipoplasty. *Aesth Plast Surgery*, 1993, 17:205-207.
- 2 Mayer T, Charles V, Romon Z, et al. Techniques to minimize blood loss and simplify postoperative care of hottock skin grafts donor site. *Plast Reconstr Surgery*, 1996, 97:1311-1341.
- 3 Klein JA. Tumescent technique for local anesthesia improves safety in large-volume liposuction. *Plast Reconstr Surgery*, 2003, 92:1091.

(收稿日期:2003-08-29)

(本文编辑:苟学萍)

作者单位:214041 无锡市第三人民医院烧伤科



# 颜面部烧伤后早期睑外翻 21 例

李军 金福玉 姜迪 赵玫

颜面部烧伤受其烧伤深度的影响,极易发生不同程度的睑外翻。根据睑外翻发生的时段不一,可将其分为早期睑外翻(伤后 2~24 h)和后期睑外翻。对后者的治疗国内认识较统一,均提倡早期修复。笔者单位 1992~2002 年共收治颜面部深度烧伤后早期睑外翻 21 例,经手术治疗,效果满意,现报告如下。

临床资料:本组患者中男 15 例、女 6 例,年龄 2~40 岁。烧伤面积 5%~70% TBSA,均有颜面部深度烧伤。睑外翻发生的时间为伤后 2~24 h,均于伤后 3 d 切开外翻睑,伤后 12~14 d 行植皮覆盖。

典型病例:患儿男,7 岁,火焰烧伤后 2 h 急诊入院,诊断:火焰烧伤总面积 15%,Ⅲ度 12% TBSA。患儿颜面部呈皮

革样改变,双上睑外翻。治疗 3 d 后,见双睑外翻加重,无还纳,外用眼水滴眼,外翻结膜仍赤红、疼痛。遂于眶下行弧形切开,将外翻结膜还原,缝合双睑。术后 3 d 拆除缝线,睑外翻消失。13 d 后患儿面部Ⅲ度焦痂溶解,创面经植皮愈合,半年后复诊,未见睑外翻。

讨论 颜面部深度烧伤患者尤其是小儿,眼睑皮肤较薄,水肿、回流障碍易导致睑外翻,如不能及时纠正,极易发生角膜溃疡、感染甚至失明。笔者认为,烧伤后早期睑外翻应及时行睑切开,争取还纳外翻眼睑,待脱痂后尽早植皮封闭眼睑创面。若采用姑息疗法等待其自行还纳,将给患者带来更大的痛苦和治疗上的困难。

(收稿日期:2003-04-09)

(本文编辑:赵敏 王旭)

作者单位:138006 松原、吉林石油职工总医院烧伤整形科